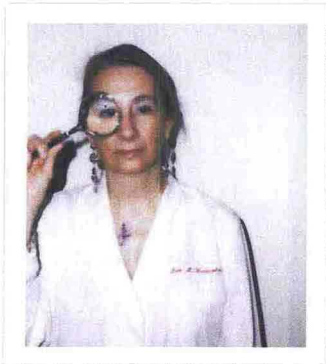


## LA BUONA VITA / BENESSERE / EDUCAZIONE



## Sulla nostra pelle

di **Magda Belmontesi**

specialista in  
Dermatologia  
e docente  
del master di  
Medicina estetica  
all'università  
di Pavia

### OCCHIO alle macchie in gravidanza

**“Sono incinta da tre mesi. E, come probabilmente la maggior parte delle future mamme, sono un po' in ansia. Sia per il mio bambino che per me. Ci potrebbero essere manifestazioni a livello cutaneo durante la gravidanza?”. Paola F., Varese**

Le modificazioni cutanee, conseguenza dell'azione degli ormoni prodotti durante la gestazione, interessano pelle, capelli, unghie, ghiandole sudoripare, tessuto connettivo e sistema vascolare. **Nella quasi totalità delle donne in gravidanza compare un'iperpigmentazione di areola e capezzolo, dovuta a un aumento della produzione di estrogeni che, stimolando la melanina, favoriscono la comparsa di macchie scure sulla pelle.** Può apparire sul volto (fronte e guance) il melasma o maschera gravidica. Frequente, inoltre, l'accentuazione della peluria sul viso, che dopo il parto tende a scomparire. Le unghie, inoltre, possono diventare più opache, sfaldarsi o ispessirsi, mentre le ghiandole sudoripare aumentano la secrezione. È molto frequente la comparsa di smagliature su seno, addome, superficie interna delle cosce. Connessa al sistema vascolare la comparsa sul volto di formazioni rosso vivo simili a piccoli ragni (*spider nevi*) che scompaiono dopo circa tre mesi dal parto. Sul palmo delle mani, invece, può esserci un eritema, sugli arti

inferiori le varici. **Tra le dermatosi, segnalano alcune forme pruriginose: la colestasi intraepatica, disfunzione secretoria della bile caratterizzata da un prurito diffuso su tutto il corpo, nel corso del terzo trimestre.** Per confermare la diagnosi servono esami del sangue, che sondano l'andamento degli acidi biliari e delle transaminasi, Got e Gpt. Invece l'*herpes gestationis* è una forma che associa prurito con ponfi dall'addome a tutto il corpo, escluso viso e palmi di mani e piedi, che può comparire durante il secondo-terzo trimestre di gravidanza. Ponfi simili all'orticaria connotano la Pupp (papule urticanti pruriginose e placche di gravidanza), sfogo cutaneo con prurito che compare inizialmente sull'addome e si manifesta quasi sempre solo nelle primipare nel terzo trimestre. La follicolite pruriginosa è un'infezione dei follicoli piliferi che può comparire nel terzo trimestre: si risolve spontaneamente dopo il parto.

**Inviare le vostre lettere per **Magda Belmontesi** all'indirizzo di posta elettronica [gioiaposta@hachette.it](mailto:gioiaposta@hachette.it)**

